

# Prenatální kardiologie. Sdílená doporučení České kardiologické společnosti (ČKS) a České gynekologické a porodnické společnosti České lékařské společnosti Jana Evangelisty Purkyně (ČGPS ČLS JEP)

(Prenatal cardiology. Joint recommendations of the Czech Society of Cardiology (ČKS) and the Czech Gynaecological and Obstetrical Society of the Czech Medical Association of Jan Evangelista Purkyně (ČGPS ČLS JEP))

**Jan Marek<sup>a,b</sup>, Radovan Vlk<sup>c</sup>, Viktor Tomek<sup>b</sup>, Patrik Šimják<sup>d,e</sup>, Hana Jičínská<sup>f</sup>,  
Eva Klásková<sup>g</sup>, Vladimír Dvořák<sup>h</sup>**

<sup>a</sup> Great Ormond Street Hospital for Children, University College London, Londýn, Velká Británie

<sup>b</sup> Dětské kardiocentrum, 2. lékařská fakulta Univerzity Karlovy a Fakultní nemocnice Motol a Homolka, Praha, Česká republika

<sup>c</sup> Gynekologicko-porodnická klinika, Fakultní nemocnice Královské Vinohrady, Praha, Česká republika

<sup>d</sup> Gennet Praha, s.r.o., Praha, Česká republika

<sup>e</sup> Klinika gynekologie, porodnictví a neonatologie, 1. lékařská fakulta Univerzity Karlovy a Všeobecná fakultní nemocnice v Praze, Praha, Česká republika

<sup>f</sup> Centrum prenatální diagnostiky, Lékařská fakulta Masarykovy univerzity a Dětská nemocnice, Brno, Česká republika

<sup>g</sup> Dětská klinika, Lékařská fakulta Univerzity Palackého Olomouc a Fakultní nemocnice Olomouc, Olomouc, Česká republika

<sup>h</sup> Centrum ambulantní gynekologie a primární péče, s.r.o., Brno, Česká republika

## INFORMACE O ČLÁNKU

Historie článku:

Vložen do systému: 27. 2. 2025

Přijat: 2. 3. 2025

Dostupný online: 28. 4. 2026

## Obsah

Úvod . . . . .	213
Organizace prenatální diagnostiky a léčby srdečních onemocnění v České republice . . . . .	213
Prenatální gynekologické screeningové ultrazvukové vyšetření srdce a velkých cév . . . . .	213
Kvalifikační předpoklady . . . . .	213
Metodika provedení . . . . .	213
Prenatální kardiologické vyšetření . . . . .	213
Kvalifikační předpoklady: . . . . .	213
Metodika provedení . . . . .	214
Indikace . . . . .	214

Management těhotenství, vedení porodu a poporodní péče o dítě se srdečním onemocněním . . . . .	215
Literatura . . . . .	216
Příloha . . . . .	217
Metodika vyšetření srdce a velkých cév plodu prenatálním kardiologem. . . . .	217
Doporučení pro diagnostiku a léčbu poruch srdečního rytmu . . . . .	220
Současný názor na přímé léčebné intervence na fetálním srdci a velkých tepnách . . . . .	222
Doporučení pro vedení pohovoru s těhotnou a rodinou po prenatálním kardiologickém vyšetření. . . . .	222

Adresa pro korespondenci: Prof. MUDr. Jan Marek, Ph.D., FESC, Great Ormond Street Hospital for Children, WC13JH Londýn, Velká Británie,

e-mail: jan.marek@gosh.nhs.uk

DOI: 10.33678/cor.2026.021

© 2026, ČKS.

Tento článek prosím citujte takto: Marek J, Vlk R, Tomek V, et al. Prenatální kardiologie. Sdílená doporučení České kardiologické společnosti (ČKS) a České gynekologické a porodnické společnosti České lékařské společnosti Jana Evangelisty Purkyně (ČGPS ČLS JEP). Cor Vasa 2026;68:212–223.

## Úvod

Vrozená srdeční vada (VSV) je nejčastější vývojovou vadou vedoucí k úmrtí v dětském věku.<sup>1,2</sup> Její prevalence se udává mezi 4–13 na 1 000 živě narozených dětí, v České republice se při prevalenci 7 na 1 000 živě narozených dětí jedná o 500–600 dětí narozených s VSV, z toho 200–300 narozených s kritickou VSV.<sup>2,3</sup> Strukturální vady srdce jsou nejčastěji nerozpoznanou vrozenou vadou v prenatalním screeningu vůbec. Správná prenatalní detekce může zlepšit prognózu řady vrozených srdečních vad,<sup>4–7</sup> program prenatalní kardiologie má i významné ekonomické dopady, ať již v důsledku ukončování těhotenství s komplexně postiženými plody, nebo pro výrazně nižší výskyt komplikací u včas diagnostikovaných a léčených pacientů.<sup>6</sup>

Prenatální ultrazvukový screening vrozených srdečních vad byl v Československu formálně založen jako v jedné z prvních zemí rozvinutého světa v roce 1986,<sup>7</sup> základní metodika ultrazvukového vyšetření,<sup>8</sup> první výsledky detekce VSV<sup>9</sup> a korelace s pitevními nálezy potracených plodů se závažným postižením<sup>10</sup> ověřily vysokou diagnostickou spolehlivost ultrazvukového vyšetření od II. trimestru těhotenství. V té době byl vznikající celonárodní prenatalní screening plně hrazen státem jako jediným poskytovatelem zdravotní péče v tehdejší Československu.

V průběhu dalších let došlo k významnému rozvoji oboru prenatalní kardiologie ve světě i v České republice, která patřila k zemím s velmi vysokým prenatalním zachytem VSV.<sup>11–13</sup> Úspěšně se zavedla prenatalní léčba poruch srdečního rytmu<sup>14</sup> a začaly se rozvíjet i katetrizační léčebné zákroky.<sup>15–18</sup> Po roce 1989 byla v rámci systémových změn zdravotního systému vytvořena základní odborná struktura screeningu včetně ekonomických vztahů s nově vznikajícími zdravotními pojišťovnami, bohužel se ale doposud nepodařilo formálně ukotvit prenatalní kardiologii do struktur odborných společností v ČR.

Hlavním cílem prenatalní kardiologie je včasné odhalení závažných srdečních postižení plodu v těhotenství, zajištění dalších specializovaných vyšetření včetně genetických, poskytnutí detailních kvalifikovaných informací o srdečním postižení pro svobodné rozhodnutí rodiny o dalším osudu těhotenství včetně předčasného ukončení umělým potratem. U pokračujících těhotenství optimalizace managementu těhotenství a předporodní péče, v indikovaných případech zvážení možnosti nitroděložní léčby. Rozhodnutí o vedení porodu je provedeno s ohledem na plod a těhotnou ženu, v případě předpokládané neodkladné poporodní diagnostické a terapeutické péče o novorozené dítě je porod zajištěn v místě specializovaného pediatrického kardiologického centra (*transport in utero*).

## Organizace prenatalní diagnostiky a léčby srdečních onemocnění v České republice

- *Screening morfologických vrozených vad plodu* (včetně vrozených vad srdce) se provádí v ČR při ultrazvukových vyšetřeních plodu, které provádí registrující gynekolog v jednotlivých trimestrech těhotenství (pravidelná ultrazvuková vyšetření v průběhu prenatalní péče) a provádí nebo zajišťuje specializované screeningové zdravotní služby: *kombinovaný screening v I. trimestru těhoten-*

*ství a podrobné hodnocení morfologie plodu ve II. trimestru těhotenství.*<sup>19</sup>

- *Podrobné hodnocení morfologie plodu ve II. trimestru těhotenství* (specializovaná screeningová zdravotní služba) umožní diagnostikovat až 90 % závažných morfologických vrozených vad plodu (přibližně 2 300 plodů ročně). Součástí je *prenatální gynekologické screeningové ultrazvukové vyšetření srdce a velkých cév.*<sup>20,21</sup>
- Většina kritických srdečních vad by měla být diagnostikována při *prenatálním gynekologickém screeningovém ultrazvukovém vyšetření srdce a velkých cév* prováděném v rámci *podrobného hodnocení morfologie plodu ve II. trimestru těhotenství*.
- *Prenatální kardiologické vyšetření* (specializovaná zdravotní služba u rizikových těhotných)<sup>19</sup> je komplementární a v indikovaných případech (viz Indikace prenatalního kardiologického vyšetření) by mělo být nedílnou součástí komplexní péče o těhotnou ženu.
- Komplexní péče o těhotnou ženu je v České republice koncipována jako spolupráce registrujícího gynekologa, specializovaných pracovišť a porodnice.
- Informaci o prognóze a možnostech léčby srdečního onemocnění poskytuje výhradně prenatalní kardiolog.

## Prenatální gynekologické screeningové ultrazvukové vyšetření srdce a velkých cév

### Kvalifikační předpoklady

Provádí gynekolog na specializovaném pracovišti – L3 (specializovaná způsobilost v oboru gynekologie a porodnictví).

### Metodika provedení

*Prenatální gynekologické screeningové ultrazvukové vyšetření srdce a velkých cév* je součástí *podrobného hodnocení morfologie ve II. trimestru těhotenství* (bližší viz Doporučený postup ČGPS ČLS JEP č. 4/2019 Sb., Podrobné hodnocení morfologie plodu ve 20.–22. týdnu těhotenství).

Ultrazvukové vyšetření ve 20.–22. týdnu těhotenství s podrobným popisem morfologie plodu patří k nejdůležitějším vyšetřením v průběhu celého těhotenství.

**Zdroje:** Doporučený postup ČGPS ČLS JEP č. 4/2019 Sb. Online. Dostupné z: <https://www.gynultrazvuk.cz/uploads/recommendedaction/32/doc/p-2019-04-podrobne-hodnoceni-morfologie-plodu-pri-uz-vysetreni-ve-20-22-tydnu-tehotenstvi.pdf>. [citováno 2026-28-04]; Lubušský M, Krofta L, Hašík L, Marková I. Doporučená ultrazvuková vyšetření v těhotenství. Praha: Mladá fronta a.s., 2013, online, dostupné z: <https://www.gynultrazvuk.cz/doporučena-ultrazvukova-vysetreni-v-tehotenstvi>. [citováno 2026-28-04].

## Prenatální kardiologické vyšetření

### Kvalifikační předpoklady:

- členství v České kardiologické společnosti (ČKS),
- specializovaná způsobilost v oboru dětská kardiologie,
- nejméně 5 let praxe v dětské kardiologii,

- dvoutýdenní odborná stáž v prenatální kardiologii na dětském kardiologickém pracovišti,
- nejméně 300 doložených samostatně vyšetřených a dokumentovaných prenatálních echokardiografických vyšetření včetně 20 vrozených srdečních vad (včetně setrvalé supraventrikulární tachykardie a kompletní atrioventrikulární [AV] blokády) plodu v každém roce, v případě méně než 20 prokázaných srdečních anomálií je doporučena odborná stáž v prenatální kardiologii na dětském kardiologickém pracovišti v trvání jednoho týdne v následujícím kalendářním roce.

## Metodika provedení

- *Prenatální kardiologické vyšetření* provádí dětský kardiolog erudovaný v oblasti prenatální kardiologie splňující kvalifikační předpoklady stanovené *Pracovní skupinou dětské kardiologie ČKS* (viz Kvalifikační předpoklady).
- Vyšetření spočívá v detailním morfologickém zhodnocení srdečních struktur a velkých cév, srdečního rytmu a funkčního hodnocení srdečního oběhu plodu (viz metodiku); morfologické vyšetření spočívá v zobrazení polohy srdce v hrudníku, identifikaci všech srdečních oddílů a chlopní, velkých tepen, systémových a plicních žil, zobrazení bifurkace plicních tepen a průběhu aortálního oblouku, nedílnou součástí je zjištění vztahu velkých tepen a trachey (3VTV view).
- Prenatální kardiolog je zodpovědný za diagnózu srdeční abnormality.
- Prenatální kardiolog musí na základě doporučení registrujícího gynekologa zajistit vyšetření těhotné v co nejkratším termínu; u závažných srdečních onemocnění nejpozději do 3 dnů od okamžiku podezření na vadu registrujícím gynekologem, v případě podezření na závažnou arytmiu nejlépe v ten samý den, nejpozději však do 24 hodin
- Specializované ultrazvukové vyšetření srdce a velkých cév (*prenatální kardiologické vyšetření*) prenatálním kardiologem navazuje na druhotrimestrový ultrazvukový screening (*Podrobné hodnocení morfologie plodu ve II. trimestru těhotenství*), optimální načasování prenatálního kardiologického vyšetření je mezi 18.–22. gestačním týdnem
- V případech referovaných těhotných po screeningovém vyšetření v I. trimestru (*Kombinovaný screening v I. trimestru těhotenství*) zajistí prenatální kardiolog transabdominální echokardiografické vyšetření již mezi 12.–14. gestačním týdnem; echokardiografické vyšetření plodu v časně fázi těhotenství musí být vždy doplněno dalším vyšetřením v II. trimestru, a to i když byl nále z v I. trimestru normální; při nálezu nebo podezření na srdeční onemocnění nehraje gestační stáří roli.
- Informování těhotné ženy a/nebo rodičů (counselling) je nedílnou součástí *prenatálního kardiologického vyšetření*; v průběhu pohovoru (ideálně v přítomnosti dalšího zdravotnického pracovníka) prenatální kardiolog informuje o výsledku vyšetření, nálezu srdečního postižení a možných přidružených vrozených vadách, které srdeční onemocnění mohou doprovázet; informuje o přirozeném vývoji srdečního postižení, dalších vyšetřovacích metodách a o možné pre- a postnatální léčbě; nastiňuje

očekávatelnou krátkodobou i dlouhodobou prognózu srdečního onemocnění.

- Prenatální kardiolog navrhuje registrujícímu gynekologovi další vyšetřování genetických a jiných extrakardiálních abnormalit.
- Při pokračujícím těhotenství s významným srdečním onemocněním plodu zajišťuje prenatální kardiolog porod ve specializovaném zdravotnickém zařízení (*transport in utero*); u méně závažných srdečních postižení dětský kardiolog navrhuje a zajišťuje vyšetření dítěte po narození.
- Prenatální kardiolog informuje těhotnou ženu o možných přidružených vrozených vadách, které srdeční onemocnění mohou doprovázet; další vyšetřování genetických a jiných extrakardiálních abnormalit koordinuje/indikuje registrující gynekolog.
- Prenatální kardiolog zajišťuje echokardiografické sledování plodu v intervalech 2 až 8 týdnů až do 34.–36. gestačního týdne v závislosti na významnosti nálezu a jeho možné progresi; časté kontroly jsou nutné zejména u progresivních srdečních vad s obstrukcí výtokových traktů komor, významných regurgitací chlopní a kardiomyopatií; očekávatelná progresse nálezu může mít významnou úlohu v další nitroděložní léčbě nebo načasování a způsobu vedení porodu; při léčbě srdeční arytmiie má být echokardiografické vyšetření i častěji (někdy i denně) dle postupu léčby a závažnosti stavu plodu.
- V indikovaných případech provádí prenatální kardiolog cílené vyšetření i krátce před termínem porodu se zaměřením na rizika bezprostředně poporodního období pro novorozence; týká se to zejména vyšetření rizika restrikce síňové komunikace u transpozice velkých tepen nebo syndromu hypoplastického levého srdce.
- Při pokračování těhotenství se závažným srdečním onemocněním vyžadujícím léčbu dítěte po porodu zajišťuje prenatální kardiolog ve spolupráci s odpovědným gynekologem další sledování a porod ve zdravotnickém zařízení, ve kterém se nachází specializované kardiocentrum zabývající se intervenční léčbou dětí se srdečním onemocněním.
- U těhotenství s očekávaným narozením dítěte se srdeční vadou závislou na tepenné dužci (*ductus dependentní cirkulace*) doporučuje dětský kardiolog zahájit ihned po narození léčbu intravenózními prostaglandiny.
- Výsledek vyšetření včetně navrhovaného dalšího postupu, doporučených doplňujících vyšetření, možné léčby a způsobu vedení porodu je předán těhotné a je o něm adekvátně informován registrující gynekolog.
- U pokračujícího těhotenství zajištěním kontrolního vyšetření a ve spolupráci s registrujícím gynekologem se podílí na managementu těhotenství, návrhu vedení porodu a časně poporodní péči.
- Evidování prenatálně diagnostikovaných srdečních onemocnění a jejich dalšího osudu.

## Indikace

Základní screeningové vyšetření srdce plodu je součástí prenatálního ultrazvukového vyšetření, které provádí gynekolog (*screening morfologických vrozených vad plodu*). Na základě anamnestických nebo ultrazvukových dat

odesílá registrující gynekolog těhotnou k *prenatálnímu kardiologickému vyšetření*, které provádí prenatální kardiolog.

Indikace zahrnují jednak rizikové faktory ze strany těhotné ženy, jež vyplývají z osobní či rodinné anamnézy, a jednak indikace ze strany plodu, které vycházejí z prenatálního ultrazvukového vyšetření. Na základě doporučení mezinárodních odborných společností lze považovat za významné riziko srdeční vady plodu vyšší než 2 %.

Indikace *prenatálního kardiologického vyšetření* shrnuje **tabulka 1**. Patří k nim pregestační diabetes mellitus, autoimunitní onemocnění (s přítomností anti-Ro nebo anti-La protilátek), fenylketonurie, výskyt vrozené srdeční vady v osobní anamnéze nebo v první příbuzenské linii. Dále výskyt rubeoly nebo příjem retinoidů v prvním trimestru těhotenství.

Nejčastější indikací je podezření na vrozenou srdeční vadu nebo arytmiu plodu při prenatálním ultrazvukovém vyšetření. Mezi indikace ze strany plodu dále patří abnormální ultrazvukové nálezy detekované při *kombinovaném screeningu v I. trimestru těhotenství* (v 11.–13. týdnu): hodnota nuchální translucence (NT)  $\geq 3,5$  mm, přítomnost hydropsu plodu a monochoriální dvojčata.

Se stále se zlepšující technickou kvalitou ultrazvukových přístrojů stoupá i možnost detekce srdečních vad v nižších týdnech těhotenství,<sup>22</sup> mezi 12. a 14. týdnem (senzitivita tohoto vyšetření stále dosahuje jen přibližně 50 %), navíc se nálezy mohou v dalším průběhu pozitivně i negativně vyvíjet.<sup>23</sup> Proto *prenatální kardiologické vyšetření* ve II. trimestru (mezi 18. a 22. týdnem) stále zůstává stěžejním v prenatální diagnostice srdečních vad a u rizikových těhotných žen by mělo být vždy provedeno. Indikací *prenatálního kardiologického vyšetření* v prvním trimestru je hodnota NT  $\geq 3,5$  mm, přítomnost hydropsu a podezření na vrozenou srdeční vadu nebo arytmiu plodu.

**Tabulka 1 – Indikace prenatálního kardiologického vyšetření**

Indikace ze strany matky	Riziko srdeční vady plodu
Pregestační diabetes mellitus	2–5 %
Autoimunitní onemocnění (anti-SSA/Ro a/nebo anti-SSB/La)	1–5 %
Fenylketonurie	12–14 %
Rubeola v prvním trimestru těhotenství	3–4 %
Pozitivní osobní nebo rodinná anamnéza prvního stupně včetně předchozí gravidity	2–20 %
Retinoidy v I. trimestru těhotenství	8–20 %
Indikace ze strany plodu	
UZ podezření na VSV nebo arytmiu plodu	Až 40 %
NT $\geq 3,5$ mm	3–60 %
Monochoriální dvojčata	2–10 %
Hydrops plodu	10–25 %

NT – nuchální translucence; VSV – vrozená srdeční vada.

V **tabulce 1** jsou uvedeny indikace k *prenatálnímu kardiologickému vyšetření* prenatálním kardiologem. Těhotná se po domluvě s registrujícím gynekologem rozhodne, podstoupí-li toto vyšetření.

Přítomnost extrakardiální vady plodu nebo prokázané genetické postižení plodu mohou být často spojeny s výskytem konkomitantní srdeční vady. V těchto případech rozhodne gynekolog, odpovědný za komplexní management těhotenství, o dalším vyšetřovacím postupu, včetně vhodnosti prenatálního kardiologického vyšetření.

Vedle uvedeného souboru indikací k *prenatálnímu kardiologickému vyšetření* je nutné zmínit i faktory, které jen lehce zvyšují riziko vzniku srdeční vady plodu. Mezi ně patří: těhotné ženy po programu mimotělního oplodnění (*in vitro fertilizace*, IVF), infekce těhotné ženy s rizikem myokarditidy plodu (*parvovirus B19*, *coxackie*, *cytomegalovirus [CMV]*, *adenovirus*), medikace těhotné ženy v prvním trimestru (*inhibitory angiotenzin konvertujícího enzymu*, *warfarin*, *lithium*, *valproát*, *karbamazepin*, *paroxetin*), výskyt abnormalit cév pupečnicku plodu (single umbilical artery, SUA), abnormální průtok v ductus venosus (DV) nebo záchyt extrakardiální abnormality/vady plodu při ultrazvukovém vyšetření. Management těchto těhotných žen včetně indikace specializovaného prenatálního vyšetření organizuje registrující gynekolog.

**Zdroje:** Doporučení American Heart Association (AHA, 2014, 2019), doporučení American Society of Echocardiography ASE (2023), doporučení American Institute of Ultrasound in Medicine (AIUM, 2020), doporučení British Congenital Cardiac Association (BCCA, 2021)

## Management těhotenství, vedení porodu a poporodní péče o dítě se srdečním onemocněním

- Prenatální diagnostika, eventuální léčba srdečního onemocnění a management těhotenství vyžaduje mezioborovou spolupráci prenatálního kardiologa, lékařského genetika a gynekologa (registrující gynekolog, specializované pracoviště, porodnice).
- Těhotnou s vrozenou srdeční vadou upozorní prenatální kardiolog na nutnost jejího vlastního kardiologického vyšetření ve III. trimestru těhotenství.
- Je-li u plodu diagnostikováno pouze srdeční onemocnění a těhotná žena žádá o umělý potrat, je vždy doplněno *prenatální kardiologické vyšetření*.
- Management a léčbu srdečního onemocnění indikuje prenatální kardiolog.
- Dispenzární prenatální péče probíhá u registrujícího gynekologa, není-li doporučeno jinak.
- Strategii ukončení těhotenství stanovuje odpovědný gynekolog ve spolupráci s prenatálním kardiologem.
- Management a léčbu srdečního onemocnění novorozence stanovuje dětský kardiolog ve spolupráci s neonatologem a dětským lékařem.

### Poděkování

Autorský kolektiv děkuje za podporu výboru České kardiologické společnosti a její Pracovní skupiny dětské kardiologie a České gynekologické a porodnické společnosti a její Sekce ultrazvukové diagnostiky. Autorský kolektiv také děkuje za přípravu textu profesorce MUDr. Ivaně Kaceroenské Musilové, Ph.D., z Porodnické a gynekologické kliniky Fakultní nemocnice Hradec Králové a profesorovi

MUDr. Marku Ľubuškému, Ph.D., MHA, z Porodnicko-gynekologické kliniky Fakultní nemocnice Olomouc.

Zvláštní poděkování patří manželce prezidenta České republiky paní Evě Pavlové za záštitu nad projektem a organizaci setkání představitelů obou odborných společností.

## Literatura

- Simpson LL. Screening for congenital heart disease. *Obstet Gynecol Clin North Am* 2004;31:51–59.
- Šamánek M, Slavík Z, Zbořilová B, et al. Prevalence, treatment, and outcome of heart disease in live-born children: a prospective analysis of 91,823 live-born children. *Pediatr Cardiol* 1989;10:205–211.
- Šamánek M, Voříšková M. Congenital heart disease among 815,569 children born between 1980 and 1990 and their 15-year survival: a prospective Bohemia survival study. *Pediatr Cardiol* 1999;20:411–417.
- Cuneo BF, Curran LF, Davis N, Elrad H. Trends in prenatal diagnosis of critical cardiac defects in an integrated obstetric and pediatric cardiac imaging center. *J Perinatol* 2004;24:674–678.
- Bonnet D, Coltri A, Butera G, et al. Detection of transposition of the great arteries in fetuses reduces neonatal morbidity and mortality. *Circulation* 1999;99:916–918.
- Tworetzky W, McElhinney DB, Reddy VM, et al. Improved surgical outcome after fetal diagnosis of hypoplastic left heart syndrome. *Circulation* 2001;103:1269–1273.
- Šamánek M, Břešťák M, Škovránek J. Prenatální kardiologie. *Čs Pediatr* 1986;8:475–480.
- Škovránek J. Možnosti a způsob ultrazvukového vyšetření srdce plodu. *Čas Lék čes* 1988;127:1380–1383.
- Šamánek M, Škovránek J. První výsledky prenatální detekce malformací a poruch funkce srdce „rizikových“ plodů. *Čas Lék čes* 1988;50:1549–1551.
- Škovránek J, Marek J, Povýšilová V. Prenatální kardiologie. *Česlov Pediatr* 1997;52:332–338.
- Marek J, Tomek V, Škovránek J, et al. Prenatal ultrasound screening of congenital heart disease in an unselected national population: a 21-year experience. *Heart* 2011;97:124–130.
- Jičínská H, Vlašín P, Grochová I, et al. Does first trimester screening modify the natural history of congenital heart disease? Analysis of outcome of regional cardiac screening at two different time periods. *Circulation* 2017;135:1045–1055.
- Tomek V, Jičínská H, Pavlíček J, et al. Pregnancy termination and postnatal major congenital heart defect prevalence after Introduction of Prenatal Cardiac Screening. *JAMA Netw Open* 2023;6:e2334069.
- Sridharan S, Sullivan I, Tomek V, et al. Flecainide versus digoxin for fetal supra ventricular tachycardia: comparison of two drug treatment protocols. *Heart Rhythm* 2016;13:1913–1919.
- Donofrio MT, Moon-Grady AJ, Hornberger LK, et al. Diagnosis and Treatment of Fetal Cardiac Disease – AHA scientific statement. *Circulation* 2014;129:2183–2242.
- Kovacevic A, Ohman A, Tulzer G, et al.; Fetal Working Group of the AEP. Fetal hemodynamic response to aortic valvuloplasty and postnatal outcome: a European multicenter study. *Ultrasound Obstet Gynecol* 2018;52:221–229.
- Pickard SS, Wong JB, Buchholz EM, et al. Fetal Aortic Valvuloplasty for Evolving Hypoplastic Left Heart Syndrome: A Decision Analysis. *Circ Cardiovasc Qual Outcomes* 2020;13:e006127.
- Tulzer A, Arzt W, Gitter R, et al. Valvuloplasty in 103 fetuses with critical aortic stenosis: outcome and new predictors for postnatal circulation. *Ultrasound Obstet Gynecol* 2022;59:633–641.
- Ľubušký M, Kacerovský M, Pařízek A, et al. Zásady dispenzární péče v těhotenství. *Gyn Por* 2021;5:65:68–75;76–77;123–124.
- Allan L, Dangel J, Fesslova V, et al.; Fetal Cardiology Working Group; Association for European Paediatric Cardiology. Recommendations for the practice of fetal cardiology in Europe. *Cardiol Young* 2004;14:109–114.
- Moon-Grady AJ, Donofrio MT, Gelehrter S, et al. Guidelines and Recommendations for Performance of the Fetal Echocardiogram: An Update from the American Society of Echocardiography. *J Am Soc Echocardiogr* 2023;36:679–723.
- Minnella GP, Crupano FM, Syngelaki A, et al. Diagnosis of major heart defects by routine first-trimester ultrasound examination: association with increased nuchal translucency, tricuspid regurgitation and abnormal flow in ductus venosus. *Ultrasound Obstet Gynecol* 2020;55:637–644.
- Zidere V, Bellsham-Revell H, Persico N, Allan LD. Comparison of echocardiographic findings in fetuses at less than 15 weeks' gestation with later cardiac evaluation. *Ultrasound Obstet Gynecol* 2013;42:679–686.
- Batra AS, Silka MJ, Borquez A, et al. Pharmacological Management of Cardiac Arrhythmias in the Fetal and Neonatal Periods: A Scientific Statement From the American Heart Association: Endorsed by the Pediatric & Congenital Electrophysiology Society (PACES). *Circulation* 2024;149:e937–e952.
- Jaeggi ET, Carvalho JS, De Groot E, et al. Comparison of transplacental treatment of fetal supraventricular tachyarrhythmias with digoxin, flecainide, and sotalol: results of a nonrandomized multicenter study. *Circulation* 2011;124:1747–1754.
- Hill GD, Kovach JR, Saudek DE, et al. Transplacental treatment of fetal tachycardia: A systematic review and meta-analysis. *Prenat Diagn* 2017;37:1076–1083.
- Jaeggi E, Laskin C, Hamilton R, et al. The importance of the level of maternal anti-Ro/SSA antibodies as a prognostic marker of the development of cardiac neonatal lupus erythematosus a prospective study of 186 antibody-exposed fetuses and infants. *J Am Coll Cardiol* 2010;55:2778–2784.
- Simpson JM, Sharland GK. Natural history and outcome of aortic stenosis diagnosed prenatally. *Heart* 1997;77:205–210.
- Gardiner HM, Kovacevic A, Tulzer G, et al. Natural history of 107 cases of fetal aortic stenosis from a European multicenter retrospective study. *Ultrasound Obstet Gynecol* 2016;48:373–381.
- Corroenne R, Meot M, Salomon LJ, et al. Fetal aortic valvuloplasty for critical aortic stenosis: single-center retrospective study focusing on postnatal outcome. *Ultrasound Obstet Gynecol* 2024;64:339–347.
- Friedman KG, Tworetzky W. Fetal cardiac interventions: Where do we stand? *Arch Cardiovasc Dis* 2020;113:121–128.
- Friedman KG, Sleeper LA, Freud LR, et al. Improved technical success, postnatal outcome and refined predictors of outcome for fetal aortic valvuloplasty. *Ultrasound Obstet Gynecol* 2017;52:212–220.
- Tulzer A, Arzt W, Scharnreiter I, et al. Complications Associated with Fetal Cardiac Interventions: Prevalence and Management – Experience from 213 Procedures. *Fetal Diagn Ther* 2022;49:434–441.
- Callahan R, Friedman KG, Tworetzky W, et al. Technical Success and Serious Adverse Events for Fetal Aortic Valvuloplasty in a Large 20-Year Cohort. *JACC Adv* 2024;3:100835
- Kalish BT, Tworetzky W, Benson CB, et al. Technical challenges of atrial septal stent placement in fetuses with hypoplastic left heart syndrome and intact atrial septum. *Catheter Cardiovasc Interv* 2014;84:77–85.
- Szwast A, Tian Z, McCann M, et al. Vasoreactive Response to Maternal Hyperoxygenation (MH) in the Fetus with Hypoplastic Left Heart Syndrome (HLHS). *Circ Cardiovasc Imaging* 2010;3:172–178.
- Falkensammer CB, Paul J, Huhta JC. Fetal congestive heart failure: correlation of Tei-index and Cardiovascular-score. *J Perinat Med*. 2001;29:390–398.

## Příloha

### Metodika vyšetření srdce a velkých cév plodu prenatalním kardiologem

#### Vybavení a dokumentace vyšetření

Prenatální kardiologie využívá k echokardiografickému vyšetření těhotných pouze transabdominální přístup. Ultrazvukové sondy by optimálně měly umožnit nastavení frekvenčního rozsahu 2–7 MHz pro vyšetření ve 2. trimestru a 5–12 MHz pro prvotrimestrální vyšetření. Samozřejmě je možnost 2D echokardiografie, M-Mode, barevného (CFM) a pulzního (PW) dopplerovského mapování, kvalitní 2D zobrazení fetálního srdce je pro screeningové vyšetření zásadní (**obr. 1, obr. 2**). Kontinuální dopplerovské mapování (CW) přináší výhody při měření vysokorychlostních toků, nebývá ale samozřejmou výbavou všech ultrazvukových přístrojů určených pro prenatalní vyšetření.

I když není dokumentováno poškození plodu vlivem ultrazvukového vyšetření, pozornost musí být věnována i bezpečnému použití ultrazvuku. To se týká zejména nastavení mechanického a termického indexu, kdy jejich hodnota má být co nejnižší, aby umožnila dostatečné zobrazení.

Každé prenatalní echokardiografické vyšetření musí být řádně digitálně uloženo, aby umožnilo zpětné doložení stanoveného nálezu. Záznam má jasně dokumentovat diagnózu nebo řádně prokázat, že je nález fyziologický.

Prenatální kardiolog informuje těhotnou o echokardiografickém nálezu včetně předpokladatelné prognózy a možné léčby v rámci pohovoru (counsellingu). Písemná zpráva o nálezu a doporučení pro další sledování včetně možných léčebných opatření je ihned po vyšetření předána těhotné. O nálezu musí být informován referující gynekolog, který by měl následně zajistit další nutná vyšetření možných přidružených morfologických a/nebo genetických anomálií vyplývajících z echokardiografického nálezu.

#### Strukturální vyšetření srdce a velkých cév

Prenatální echokardiografické vyšetření musí obsahovat detailní hodnocení srdečních struktur a velkých cév, zobrazení polohy srdce v hrudníku, větvení plicních tepen a aortálního oblouku. Nedílnou součástí vyšetření je funkční hodnocení krevního oběhu a srdečního rytmu plodu. Správně dokumentovaný normální nález obsahuje 2D a CFM záznam 4dutinové projekce, pohled na výtokové trakty obou komor, projekci 3 cév a trachey (3VTV), sagitální pohled na aortální a duktální oblouk. PW Doppler má rutinně dokumentovat tok ve výtokových traktech obou komor, průtok přes mitrální a trikuspidální chlopuň, tok v ductus venosus a pupečnickových cévách.

Zásadní pro zobrazení srdečních struktur a velkých cév je nutné využití mnoha různých projekcí a plynulý přechod mezi nimi. Důležitější než vlastní dodržování jed-

notlivých projekcí určených pro vyšetření je postupné segmentální zobrazení srdce tak, aby byl zřejmý vzájemný vztah jednotlivých srdečních struktur a cév.

Prvním krokem při vlastním echokardiografickém vyšetření je identifikace polohy plodu, aby byla jasná jeho stranová orientace umožňující určit, na které straně hrudníku je uloženo srdce a jaký je jeho vztah ke strukturám břišních orgánů (žaludku).

Prenatální echokardiografické vyšetření obsahuje tyto projekce:

- **Abdominální situs**

Získáme z transverzálního transabdominálního řezu v úrovni žaludku. Ozřejmí rovněž napojení hepatálních žil.

- **4dutinová projekce**

Je určující pro posouzení velikosti srdce, síní a komor. Ozřejmí vztah síní a komor, velikost a funkci atrioventrikulárních chlopní, ústění plicních žil a tok na foramen ovale.

- **Výtokový trakt levé komory**

Zobrazíme nejlépe z dlouhé osy, kterou dostaneme mírnou rotací sondy ze 4dutinové projekce kraniálně.

- **Výtokový trakt pravé komory**

Získáme lehkým sklopením sondy z dlouhé osy.

- **Projekce 3 cév a trachey (3VTV)**

Postupným sklápěním ze 4dutinové projekce kraniálně získáme pohled na výtokový trakt pravé komory, bifurkaci plicnice a více kraniálně vztah duktálního a aortálního oblouku, trachey a horní duté žíly (zleva doprava).

- **Bikavální zobrazení docílíme ze sagitální roviny. Často umožní lepší pohled na foramen ovale.**

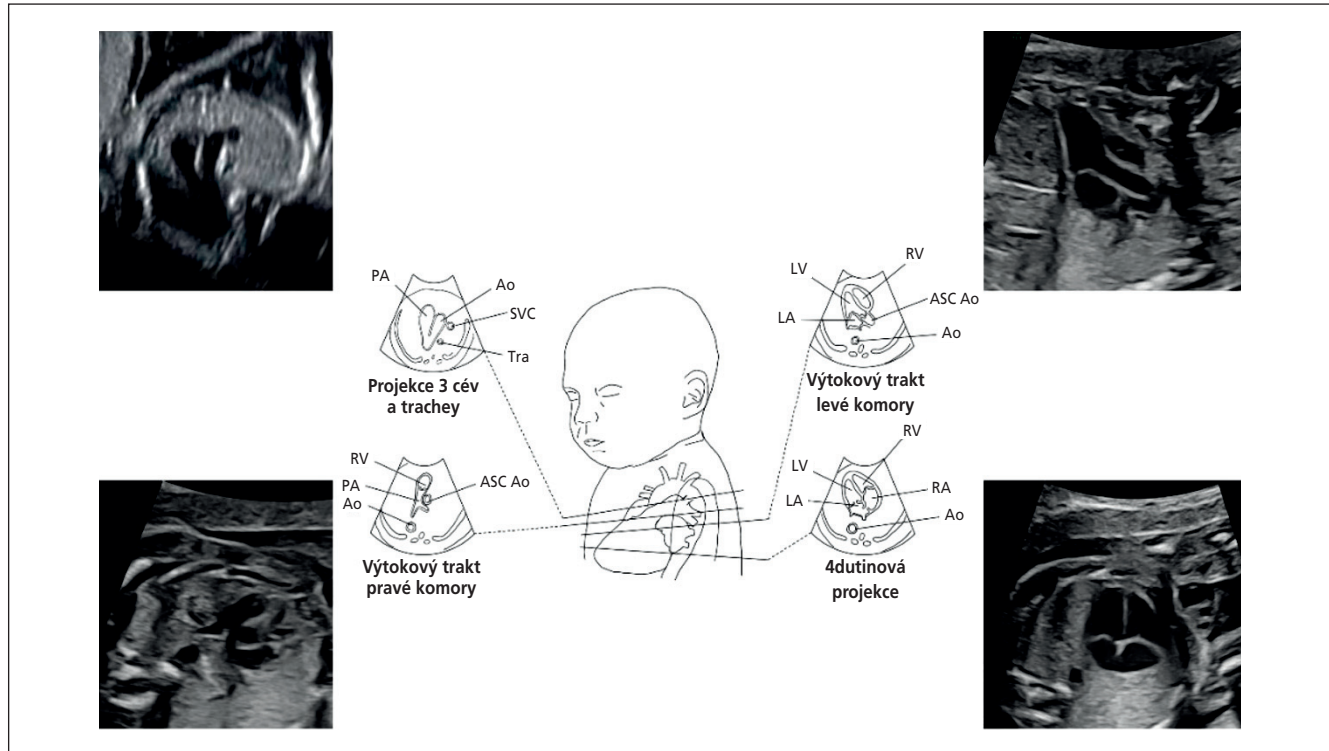
- **Sagitální pohled na aortální a duktální oblouk**

- **Krátká srdeční osa**

Získáme ze sagitálního řezu. Postupným skenováním od srdečního hrotu, úroveň atrioventrikulárních chlopní k srdeční bázi posoudíme celistvost komorového septa, anatomii a funkci všech srdečních chlopní.

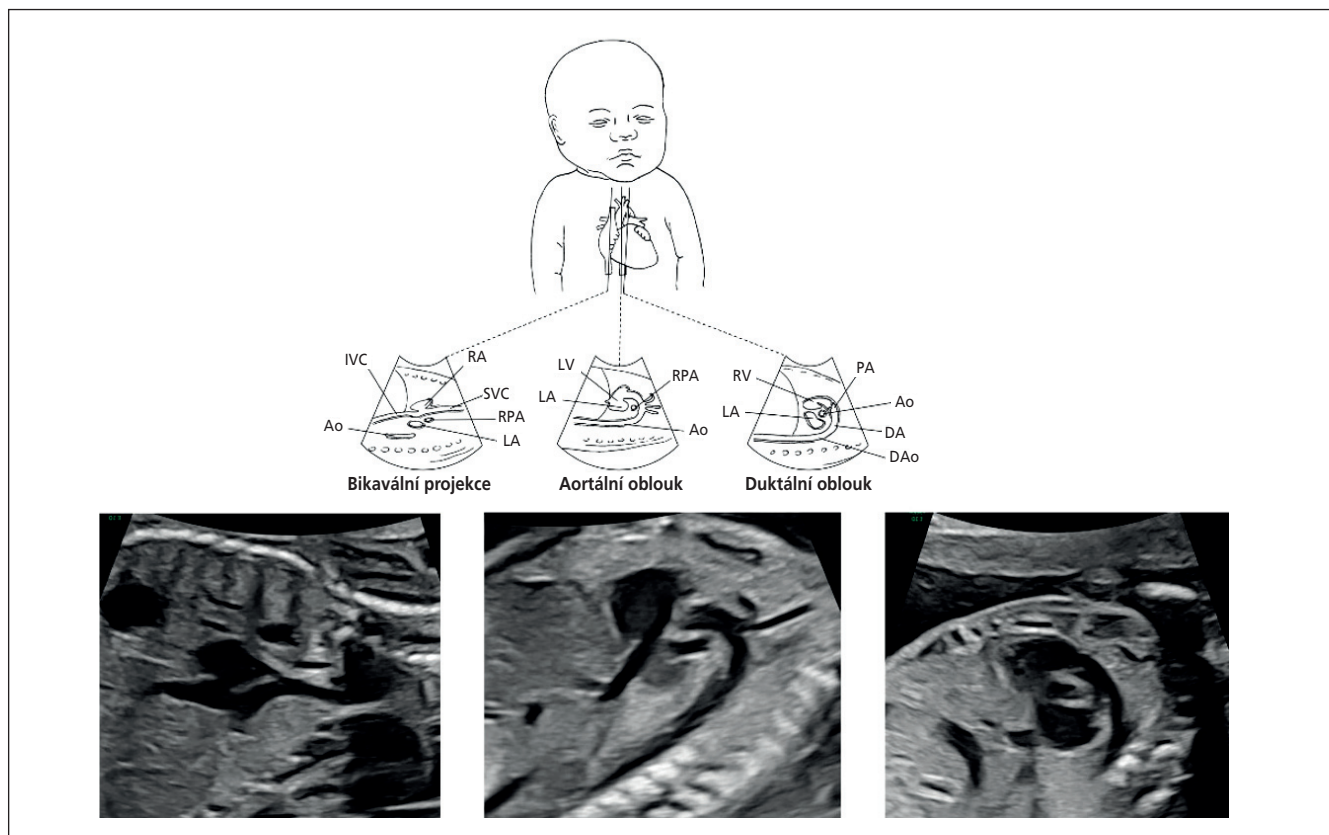
#### Funkční vyšetření srdce a oběhového systému

Prenatální echokardiografické vyšetření srdce a oběhového systému zahrnuje kombinaci 2D zobrazení, M-mode zobrazení, pulsní/kontinuální dopplerovskou metodu a barevné dopplerovské mapování. Základním zobrazovacím hodnocením je posouzení velikosti srdce v porovnání s velikostí hrudníku, přítomnost volné tekutiny v perikardu, hrudníku, břišní dutině a v otoku podkoží. M-mode metodou se hodnotí kontrakční schopnosti myokardu. Dopplerovské metody dokumentují tok ve výtokových traktech obou komor, průtok přes mitrální a trikuspidální chlopuň, tok v plicních žilách a v ductus venosus, eventuálně tok v pupečnickových cévách (u prenatalního kardiologického vyšetření není podmínkou). Kombinací použitých měření lze objektivně souhrnně hodnotit stupeň selhání srdce a fetoplacentárního oběhu (**obr. 3**).



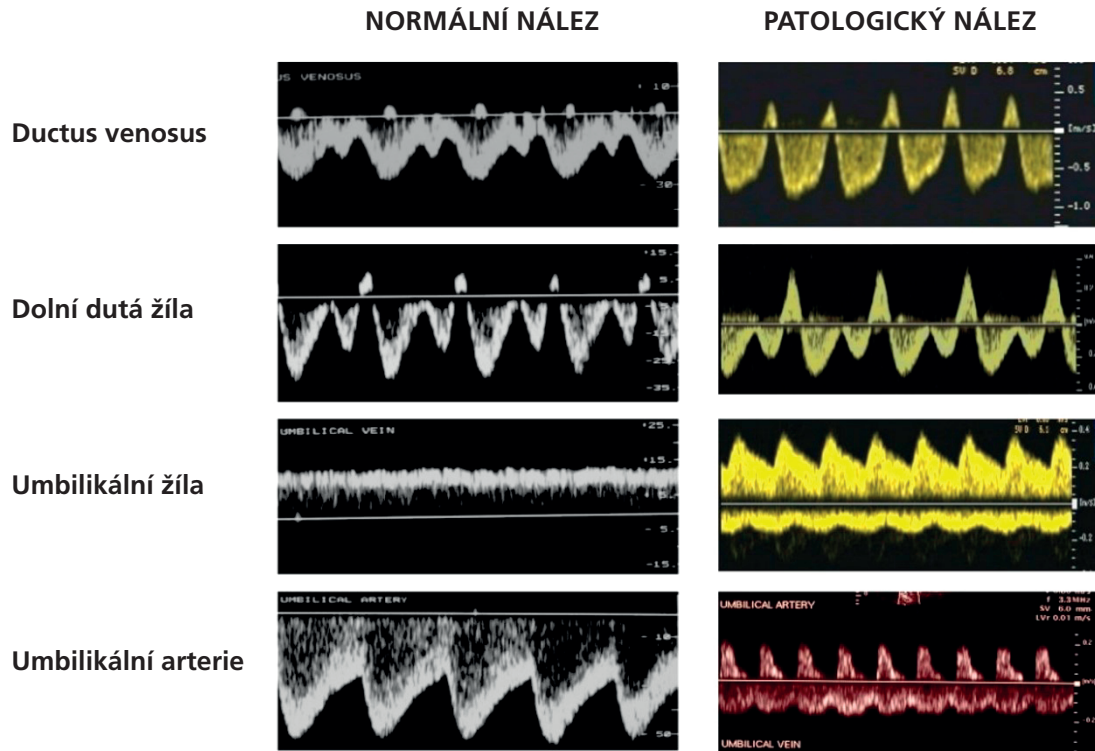
**Obr. 1 – Vyšetřovací roviny ve frontálním pohledu na srdce plodu.**

Ao – aorta; ASC Ao – ascendentní aorta; DA – ductus arteriosus, DAo – hrudní descendentní aorta; IVC – dolní dutá žíla; LA – levá síň; LV – levá komora; PA – plicní tepna; RA – pravá síň; RPA – pravá větev plicnice; RV – pravá komora; SVC – horní dutá žíla; Tra – trachea.



**Obr. 2 – Vyšetřovací roviny v sagitálním pohledu na srdce plodu.**

Ao – aorta; DA – ductus arteriosus; DAo – hrudní descendentní aorta; IVC – dolní dutá žíla; LA – levá síň; LV – levá komora; PA – plicní tepna; RA – pravá síň; RPA – pravá větev plicnice; RV – pravá komora; SVC – horní dutá žíla; Tra – trachea.



Obr. 3 – Srovnání normálních a abnormálních dopplerovských křivek u selhání fetoplacentárního oběhu.<sup>37</sup>

- Velikost srdce v poměru k velikosti hrudníku – 2D zobrazení (obvod, plocha), měření kardiotorakálního indexu (CTI)  $\leq 0,35$ .
- Přítomnost volné tekutiny v perikardu, hrudníku, břišní dutině – 2D zobrazení, volná tekutina ve dvou dutinách = hydrops.
- Přítomnost otoku v podkoží – 2D zobrazení, přítomnost volné tekutiny v jedné tělní dutině a otok podkoží = hydrops.
- Zvětšení srdečních oddílů – 2D zobrazení, M-mode.
- Snížená kontraktilita myokardu – 2D zobrazení, M-mode.
- trikuspidální a mitrální regurgitace – pulsní a barevná dopplerovská metoda.
- abnormální tok v centrálním žilním systému a ductus venosus (obr. 3)

NORMÁL (2 body)	-1 bod	-2 body
UA		
UV		
DV		
CTI < 0,35	0,35–0,50	> 0,50
SRDEČNÍ FUNKCE SF > 0,28 TI / MI - 0	SF < 0,28 Trikuspidální regurgitace	SF < 0,28 Trikuspidální + mitrální regurgitace
HYDROPS NE	1 výpotek	Výpotky Edém podkoží

Obr. 4 – Hodnocení stupně fetálního srdečního selhání použitím 2D, M-mode a dopplerovských technik včetně barevného dopplerovského mapování.

CTI – kardiotorakální index; DV – ductus venosus; MI – mitrální insuficience; SF – frakční zkrácení; TI – trikuspidální insuficience; UA – umbilikální arterie; UV – umbilikální žíla.

## Doporučení pro diagnostiku a léčbu poruch srdečního rytmu

### Vyšetření srdečního rytmu a srdeční frekvence

Vyšetření srdečního rytmu a srdeční frekvence je součástí vyšetření srdce plodu. Průměrná normální srdeční frekvence u plodu v prvním trimestru je 160–180/min, ve druhém a třetím trimestru 110–150/min, sinusový rytmus je pravidelný, zejména ve druhém trimestru lze tlakem sondy vyvolat krátkodobou reflexní bradykardii, která spontánně odezní.

Vyšetření srdečního rytmu lze provést řadou technik včetně 2D, M-mode zobrazení a pulsní dopplerovské techniky. M-mode zobrazení získáme tak, že umístíme vzorkovací objem kurzoru současně přes pravou síň a komoru a demonstrujeme tak vztah kontrakce síní a komor. Takto můžeme také měřit srdeční frekvenci. Vztah mezi síňovými a komorovými kontrakcemi lze také dokumentovat dopplerovským záznamem simultánní nahrávky vtoku a výtoku levé srdeční komory, toku v horní duté žíle a ascendentní aortě, toku plicnicí a plicními žilami. V případě přítomnosti fetální arytmie včetně izolované ektopie, bradykardie nebo tachykardie je důležité zdokumentovat vztah mezi síňovými a komorovými stahy, stanovit diferenciální diagnózu a vybrat co nejoptimálnější léčbu.

Zatímco je většina fetálních arytmí benigních, některé z nich vedou k srdečnímu selhání, hydropsu a úmrtí plodu. Léčba arytmí plodu je považována za jeden z největších úspěchů prenatálních intervencí u plodu.<sup>14,24–26</sup>

### Fetální poruchy srdečního rytmu

#### Nepravidelný srdeční rytmus

- **Předčasné izolované ektopické síňové kontrakce.** Nacházejí se u 1–2 % plodů, výsledkem je snížená srdeční frekvence, jsou ale benigní a nevyžadují léčbu. Sledování se doporučuje pouze v případě velmi četných ektopických kontrakcí.
- **Předčasné komorové kontrakce.** Jsou vzácné, síňová ektopie je 10krát častější než komorová ektopie.

#### Fetální tachyarytmie

- **Sinusová tachykardie.** Je téměř vždy nesrdečního původu, srdeční frekvence je obvykle 160–180/min.
- **Supraventrikulární tachykardie (SVT).** Většinou reentry (AVRT, krátký V-A interval) s pravidelným převodem ze síní na komory 1 : 1 s frekvencí komor 220–330/min, méně často junkční ektopická tachykardie (AET, dlouhý V-A interval) s pravidelným převodem ze síní na komory 1 : 1 s frekvencí komor 180–220/min.
- **Flutter síní (AF).** Flutter síní s nepravidelným převodem ze síní na komory obvykle 2 : 1 (s frekvencí síní 300–500/min a komor 150–250/min) nebo převodem 3 : 1 (s frekvencí síní 300–500/min a komor 150–180/min)
- **Fetální komorová tachykardie (VT).** Fetální komorové tachykardie v izolované podobě jsou vzácné a je při nich třeba myslet na syndrom prodlouženého intervalu QT.

### Fetální bradyarytmie

- **Sinusová bradykardie (< 120/min).** Příčina je obvykle nesrdeční, doporučeno léčit příčinu bradykardie.
- **Fetální syndrom dlouhého intervalu QT (LQTS) a další poruchy přenosu vápníku a sodíku.** Vede ke komorovým tachyarytmiím v pozdějším věku po narození. Prenatální diagnostika je obtížná. Podezření na LQTS se může vyslovit při podrobném vyšetření s LQTS v rodinné anamnéze, k podezření LQTS vede nálezní komorových extrasystol.
- **Bradykardie u vrozených srdečních vad.** AV blokáda v rámci vrozené srdeční vady je nejčastěji na podkladě vrozené anomálie převodního systému typicky i anomálie viscerálního situ s izomerismem a u korigované transpozice velkých arterií. Prognóza je velmi špatná a prenatální léčba se nezvažuje.
- **Atrioventrikulární blokáda I. a II. stupně (< 120/min).** Nevede obvykle k srdečnímu selhání, doporučuje se ale sledování pro možnost progresu blokády.
- **Atrioventrikulární blokáda III. stupně – kompletní (frekvence síní 100–150/min, frekvence komor 50–100/min).** Sleduje se po celou dobu těhotenství, eventuálně se zvažuje předčasný porod nebo prenatální léčba.

### Prenatální sledování a farmakologická léčba poruch srdečního rytmu

#### Prenatální diagnostika a sledování fetálních tachyarytmí

Prenatální sledování a léčbu a provádí dětský (prenatální) kardiolog ve spolupráci s gynekologem (registrující gynekolog, specializované pracoviště, porodnice). Cílem léčby není pouze úplná konverze na sinusový rytmus, ale dosažení kontroly tachykardie za účelem resorpce hydropsu a zlepšení funkce komor fetálního selhání a také stavu matky. Rozhodnutí o fetální léčbě je ovlivněno týdnem gestace a mírou srdečního selhání. Vždy je třeba zvažovat riziko dřívějšího porodu a komplikace prematurity. Farmakologická léčba je doporučena u plodů se setrvalou tachykardií bez hydropsu nebo s hydropsem i v případech diagnózy v době blížící se k termínu porodu (33.–36. gestační týden). U plodů po 36. gestačním týdnu je doporučen předčasný porod.

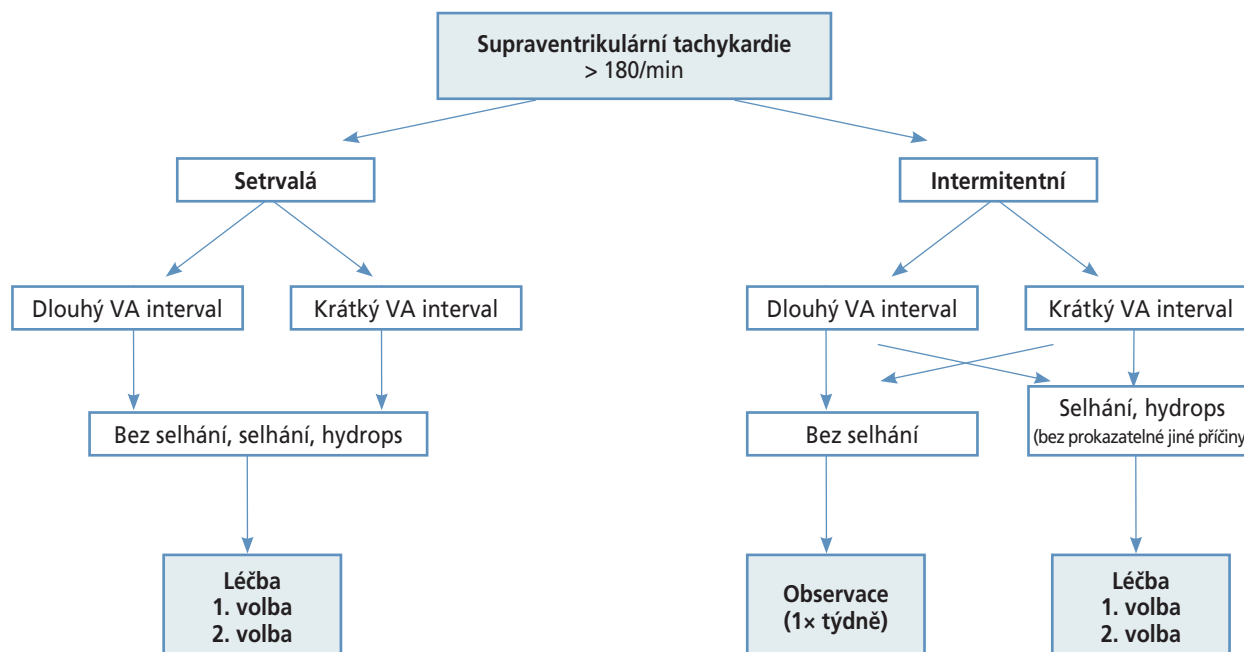
#### Léčba

- Plod se setrvalou tachykardií ≤ 36. týden, frekvence > 120/min a srdeční frekvencí > 200/min, < 36. týden – zvážit prenatální léčbu.
- Plod se setrvalou tachykardií ≥ 36. týden – neléčit a zvážit porod.

#### Transplacentární léčba tachyarytmií

**Přímá léčba (intraumbilikální, intramuskulární, intraamniální):**

Provádí se dnes vzácně, intraumbilikální léčba vyžaduje analgosedaci plodu. Počátek léčby za hospitalizace, monitorace hladiny léku v séru matky, samostatné sledování srdeční akce u plodu matkou. Používaná antiarytmika: *digoxin, amiodaron*.



Obr. 5 – Sledování a léčba supraventrikulární tachykardie plodu.

**Perorální léčba:**

Různá centra fetální kardiologie preferují dle svých zkušeností použití různých antiarytmik v léčbě fetálních tachykardií. Dle závažnosti arytmie se používají tři linie léčby:

Pro první nebo druhou linii léčby se preferuje použití *digoxinu*, *flecainidu* nebo *sotalolu*. Pro závažnější případy (srdeční selhání, hydrops plodu) se ve druhé linii léčby používá kombinovaná transplacentární léčba. Pro nejzávažnější případy se ve třetí linii léčby aplikuje *amiodaron*.

*Flecainid* – v současnosti lék první volby u supraventrikulární tachykardie, má výborný transplacentární přenos. Dříve popisované proarytmogenní (komorová tachykardie) nežádoucí účinky se nepotvrdily. Doporučená dávka 100 mg po 8 h, při prokázané konverzi snížit na 100 mg po 12 h. Doporučeno sledování plazmatických koncentrací matky a EKG.

*Digoxin* – v současnosti lék první volby u flutteru síní. První lék použitý pro léčbu tachyarytmie a srdečního selhání u plodu. Má velmi špatný transplacentární přenos u hydropsu (efektivní pouze ve 20 %), u SVT a FS snižuje srdeční frekvenci, a tím i riziko rozvoje hydropsu. Doporučená dávka 100 mg po 8 h, při prokázané konverzi snížit na 100 mg po 12 h. Doporučeno sledování plazmatických koncentrací matky a EKG.

*Sotalol* – v současnosti lék první nebo druhé volby. Doporučená dávka 80 mg po 12 h u nehydropického plodu, 80 mg po 8 h u hydropického plodu. Doporučeno týdně sledovat QTc na EKG matky, prodloužený QTc > 450ms je známkou efektivní léčby a udržuje se pod 500 ms.

*Amiodaron* – mimořádně efektivní pro léčbu refrakterních tachykardií, má ale velké množství nežádoucích účinků, ovlivňuje vývoj neurologického systému a vede k dysfunkci štítné žlázy. Doporučená dávka je 600–800 mg po 8 h, v kombinaci s digoxinem se dávka digoxinu snižuje o 50 %. Efekt léčby se podobně jako u sotalolu sleduje prodloužením QTc a udržuje se pod 500 ms.

**Efektivita a nežádoucí účinky ostatních antiarytmik:**

*Další beta-blokátory* – minimálně efektivní

*Verapamil* – efektivní pro reentry tachykardie, nebezpečí náhlé smrti (negativně inotropní účinek na myokard) a renálního selhání.

*Prokainamid* – vyvolání předčasného porodu.

**Prenatální diagnostika a sledování fetálních bradyarytmii**

Prenatální sledování a léčbu a provádí výhradně specializovaný prenatální kardiolog v součinnosti s gynekologem specializovaným ve fetální medicíně. Atrioventrikulární blokáda v těhotenství nejčastěji vzniká nevratným poškozením AV uzlu autoprotiilátkami u *Sjögrenova syndromu*, *systémového lupus erythematoses* a *dalších autoimunitních onemocnění* s prokázanou pozitivitou anti-Ro, anti-La protilátek u matky.<sup>27</sup> K rozvoji blokády dochází mezi 16. a 26. gestačním týdnem, AV blokáda může progredovat z I. na II. a III. stupeň, obvykle se ale prokáže rovnou III. stupeň. Kromě síňokomorové blokády může dojít k poškození myokardu a k rozvoji autoimunitní kardiomyopatie, tyto případy mají špatnou prognózu.

Doporučené sledování: každá matka s prokázaným autoimunitním onemocněním a pozitivními autoprotiilátkami je vyšetřena prenatálním kardiologem v 16.–17. gestačním týdnu a znovu ve 24.–26. gestačním týdnu. Při vyšetření se hodnotí detailní srdeční morfologie, srdeční rytmus s frekvencí a funkce myokardu. Dopplerovskou metodou se může sledovat interval PR, jeho prodloužení může být první známkou poškození převodního systému.

Pro léčbu AV blokády III. stupně není dosud jednoznačně doporučený léčebný protokol, léčba je obvykle institucionální a ve spolupráci prenatálního kardiologa s gynekologem a revmatologem.

**Management a léčba AV blokády III. stupně**

- Plod s AV blokádou III. stupně  $\leq 36$ . gestační týden s komorovou frekvencí  $\leq 60/\text{min}$  nebo  $\geq 60/\text{min}$  s hydropsem – zvážit prenatální léčbu.
- Plod s AV blokádou III.  $\leq 36$ . gestační týden s komorovou frekvencí  $\geq 60/\text{min}$  bez hydropsu – sledování 1–2× týdně.
- Plod s AV blokádou III.  $\geq 36$ . gestační týden s komorovou frekvencí  $\leq 60/\text{min}$  nebo  $\geq 60/\text{min}$  s hydropsem – zvážit předčasný porod s následným poporodním zajištěním kardiostimulací.
- Plod s AV blokádou III.  $\geq 36$ . gestační týden s komorovou frekvencí  $\geq 60/\text{min}$  bez hydropsu – porod ve 38. týdnu s následným poporodním zajištěním kardiostimulací.

**Transplacentární léčba bradyarymií (AV blokády III. stupně)**

*Dexamethason* – prevence progresu vzniku AV blokády na vyšší stupeň blokády, prevence vzniku kardiomyopatie a úmrtí. Doporučená dávka 8 mg jednou denně po dobu 2 týdnů, dále 4 mg jednou denně do 28.–30. gestačního týdne.

*Imunoglobulin* – redukce zánětu a endokardiální fibroelastózy. Indikuje revmatolog.

*Plazmaferéza* – redukce zánětu a endokardiální fibroelastózy. Indikuje revmatolog.

*Beta-sympatomimetika (salbutamol, terbutalin, isoprenalin)* – zvýšení srdeční frekvence komor, při SF komor  $< 55/\text{min}$ . V současnosti se od této léčby ustupuje

Preventivní léčba: *Hydroxychloroquin* – prevence vzniku AV blokády, snížení rizika vzniku AV blokády u dalšího dítěte. Indikuje revmatolog.

AV blokáda III. stupně v rámci vrozené srdeční vady je nejčastěji na podkladě vrozené anomálie převodního systému typicky i anomálie viscerálního situ s izomerismem a u korigované transpozice velkých arterií. Prognóza je velmi špatná a prenatální léčba se nezvažuje.

**Současný názor na přímé léčebné intervence na fetálním srdci a velkých tepnách**

Cílem přímých terapeutických intervencí je zabránit regresi vývoje srdečních komor a po narození nabídnout korektivní operaci vrozené srdeční vady. Řada studií prokázala, že omezení průtoku krve srdeční komorou z důvodu strukturálního postižení srdce (stenóza semilunární chlopně) nebo z důvodu abnormálního fetoplacentárního oběhu (feto-fetální transfuze) vede k regresi růstu srdečních komor a původně normálně vyvinutá srdeční komora se po narození stane hypoplastickou s nemožností zapojení do dvoukomorové cirkulace.<sup>28,29</sup>

**Fetální perkutánní balonková valvuloplastika**

Fetální perkutánní balonková valvuloplastika umožňuje uvolněním zúžené aortální nebo pulmonální chlopně ob-

novit či zlepšit průtok krve srdeční komorou a umožnit tak její růst v dalším průběhu těhotenství.<sup>18,30,31</sup> Zlepšení průtoku zvyšuje kyslíkovou saturaci v mozku a po narození nepřímo snižuje odpor v plicním cévním řečišti. Zárok se provádí od 20. gestačního týdnu, vyžaduje velkou zkušenost a výbornou spolupráci dětského kardiologa a gynekologa. I úspěšný zárok ale bohužel nezaručuje u všech plodů další růst srdeční komory, vlastní myokard může být změněn fibrózou a fibroelastózou, které růst a kontrakční vlastnosti myokardu snižují. Zkušenosti z mála pracovišť, která se této problematice věnují, ukazují, že přes časem postupně zlepšené výsledky<sup>32–34</sup> je po narození dítěte dosaženo výsledné dvoukomorové cirkulace pouze v 30–50 % případů. Vzhledem k velké heterogenitě postižení, malým patientským souborům a náročnosti zákroku nelze provést randomizované studie, které by umožnily vytvořit precizní indikační kritéria, a tím významně zlepšit prognózu po narození. Zárok je navíc ne vždy technicky úspěšný, nemožnost technicky zárok provést se uvádí kolem v 10–20 % a je spojen s rizikem intrauterinního úmrtí (5–10 %).<sup>32–34</sup>

Fetální perkutánní balonkovou valvuloplastiku semilunárních chlopní provádí jen několik pracovišť v Evropě. V současnosti se domníváme, že vzhledem k velmi nízkému počtu potenciálních zákroků v České republice je vhodnější českým těhotným nabídnout zárok po detailním pohovoru s těhotnou a její rodinou v rakouském Linci,<sup>18,33</sup> kde se koncentrují případy z velké části Evropy.

**Fetální perkutánní septostomie foramen ovale a implantace stentu, maternální hyperoxygenace**

Další intervence před narozením zahrnují fetální perkutánní septostomii a implantace stentu do foramen ovale v případech prenatálního vývoje hypoplazie levého srdce s cílem snížit odpor plicního cévního řečiště po narození.<sup>35</sup> Ke snížení odporu plicního cévního řečiště u plodu a zlepšení průtoku levou srdeční komorou a mozkiem vede i hyperoxygenace matky.<sup>36</sup> Tyto léčebné metody nepatří do standardní péče o těhotné a prováděné zákroky jsou buďto výjimečné, nebo zatím spíše experimentální.

**Doporučení pro vedení pohovoru s těhotnou a rodinou po prenatálním kardiologickém vyšetření**

Pohovor s těhotnou a její rodinou (counselling) je jednou z nejdůležitějších součástí obecné péče o těhotné. Jakékoli postižení zjištěné před narozením je pro rodiče extrémně stresující. Zvýšené obavy a stres matky mohou vést k depresím, zvýšená koncentrace kortizolu u matky v důsledku stresu může nepříznivě ovlivnit i vývoj plodu.

Předpokladem podávání informací prenatálním kardiologem rodičům je znalost přirozeného vývoje srdečního postižení, epidemiologie (pre- a postnatální prevalence), výskytu přidružených nesrdečních abnormalit včetně genetických, znalost peri- a poporodní péče, znalost léčebných farmakologických přípravků nutných k léčbě srdečního postižení po narození, znalost operačních a ka-

tetrizačních postupů a kvalifikovaná představa o krátko-, středně- a dlouhodobém vývoji včetně předpokládané délky a kvality života. Důležitý je přehled o počtu provedených srovnatelných operací v České republice i ve světě.

Úkolem a cílem prenatálního pohovoru je podat co nejvíce informací týkajících se srdečního postižení a jejího dalšího přirozeného vývoje, o možnostech farmakologické, operační a katetrizační léčby a dalších léčebných možnostech tak, aby se rodiče mohli svobodně rozhodnout o dalším osudu těhotenství.

- Pohovor s těhotnou a její rodinou navazuje bezprostředně na prenatální ultrazvukové vyšetření prováděné v kterémkoli trimestru.
- Informace o srdečním postižení podává výhradně prenatální kardiolog, gynekolog rodinu informuje pouze o podezření na srdeční postižení nebo poruchu srdečního rytmu.
- Rozhovor probíhá v klidné, nejlépe oddělené místnosti, k vysvětlení srdeční abnormality je vhodné používat nákresy a modely.
- Při pohovoru se doporučuje přítomnost třetí osoby (zdravotní sestry, gynekologa, přínosem je přítomnost specialisty ve fetální medicíně), není ale podmínkou.
- Prenatální kardiolog informuje o prognóze izolovaného srdečního postižení a u komplexního postižení s přítomným dalším postižením (genetickým, morfoloogickým), které prognózu může zhoršit, na tuto skutečnost upozorňuje.
- Prenatální kardiolog informuje o možnosti dalších vyšetřovacích metod (CVS, amniocentéza, NIPT), o indikaci rozhoduje odpovědný gynekolog ve spolupráci s klinickým genetikem.
- Informace o srdečním postižení musí být přehledná, potřeby rodičů se během pohovoru často liší, rodiče kladou větší důraz na funkční zařazení dítěte po operaci srdce než na anatomické detaily postižení.
- Konečné rozhodnutí těhotné a její rodiny po pohovoru s prenatálním kardiologem o osudu těhotenství nesmí být ovlivněno osobním názorem prenatálního kardiologa nebo zdravotní sestry.
- Efektivita pohovoru se hodnotí na základě rozboru dotazníků vyplněných rodiči, efektivní prenatální pohovor je po stanovení diagnózy prenatálně hlavním úkolem prenatálního kardiologa.

Možnosti rozhodování těhotné a její rodiny o osudu těhotenství:

- pokračování těhotenství s návrhem léčby plodu ještě v těhotenství,
- pokračování těhotenství a poskytnutí maximální možné péče po narození,
- pokračování těhotenství a paliativní péče u dítěte narozeného bez možnosti léčby,
- ukončení těhotenství umělým potratem.

Pomocné informace a statistická data nejčastěji komentovaná během pohovoru:

- riziko přidruženého genetického onemocnění je vysoce závislé na druhu VSV a pohybuje se v rozmezí od 1 % u jednoduché transpozice velkých tepen po 65 % u defektu atrioventrikulárního septa;
- u trizomie chromozomu 13 a 18 je přítomnost velkého subaortálního defektu komorového septa v 95–100 %;
- stenóza plicnice a hypertrofie pravé komory je často sdružena se syndromem Noonanové;
- mikrodelece 22q11 (diGeorgův syndrom):
  - prevalence 1 : 5 000,
  - sdružen často s konotrunkálními anomáliemi (Fallotova tetralogie, dvojitýtoková pravá komora) se širokou klinickou rozmanitostí;
- pravostranný aortální oblouk:
  - prevalence v populaci 0,1 %;
- pravostranný aortální oblouk a anomální odstup levé a. subclavia (cévní prstenec):
  - mikrodelece 22q11 v 5–8 %,
  - obstrukce průdušnice a jícnu ve 20–25 %;
- levostranný aortální oblouk a anomální odstup pravé a. subclavia (obvykle netvoří cévní prstenec):
  - prevalence v populaci 1,0 %,
  - trizomie 21 ve 20–30 %;
- perzistující levostranná horní dutá žíla:
  - prevalence v populaci 0,3–0,5 %,
  - chromozomální odchylky v 7 %,
  - koarktace aorty ve 20 %.

*Prevalence a relativní frekvence výskytu v populaci kompilované z publikovaných retrospektivních studií nemusejí být přesné.*

#### Zdroje:

Mezinárodní doporučení týkající se prenatálního counselingu: American Heart Association (AHA), Association for European Paediatric and Congenital Cardiology (AEPC) a International Society of Ultrasound in Obstetrics and Gynecology (ISUOG).