Přínos trojrozměrné transesofageální echokardiografie v reálném čase pro intraoperační diagnostiku u mitrálních regurgitačních vad

Josef Nečas, Sylva Kovalová, Helena Bedáňová, Petr Pokorný, Pavel Útrata, Jan Černý, Petr Němec, Jiří Ondrášek, Martin Hála

Centrum kardiovaskulární a transplantační chirurgie, Brno, Česká republika

Nečas J, Kovalová S, Bedáňová H, et al. **Přínos trojrozměrné transesofageální echokardiografie v reálném čase pro intraoperační diagnostiku u mitrálních regurgitačních vad.** *Cor Vasa 2009;51(5):334–339.*

Cíl: Uvést do klinické praxe zcela novou metodu trojrozměrné intraoperační transesofageální echokardiografie v reálném čase (RT 3D TEE) a zhodnotit její přínos pro morfologickou a funkční diagnostiku u mitrálních regurgitačních vad.
Materiál a metoda: V průběhu roku 2008 byla metoda použita u 88 nemocných (31 žen) s mitrálními regurgitačními vadami různé etiologie s převahou degenerativních a ischemických postižení. Vyšetření matrixovou sondou 3D TEE bylo provedeno před výkonem na mitrální chlopni a bezprostředně po něm. Byly použity „live" záznamy a cílené 2D řezy pro morfologickou diagnostiku a ultrakrátké záznamy a ultrakrátké rekonstrukce pro hodnocení regurgitace barevným dopplerovským mapováním. Byly porovnány nálezy z 3D ECHO vyšetření s nálezem chirurga a byl vyhodnocen jejich soulad.
Výsledky: Velmi kvalitního obrazu bylo dosaženo u 81 nemocných, záznam horší kvality byl získán u šesti nemocných a u jednoho nemocného se nález téměř nedal hodnotit. Kvalita vyšetření 2D a 3D se shodovala. Úplná shoda RT 3D nálezu s nálezem chirurga byla zjištěna u 77 nemocných, rozdílný nález (ale neovlivňující operační postup) byl zjištěn u jedenácti nemocných. Učící křivka měla výrazně klesající tendenci. Zobrazení regurgitačních toků bylo vždy velmi kvalitní, určilo přesně místo regurgitace, směr a mohutnost regurgitačního toku a velikost i chování konvergenční zóny, jejíž měření je podkladem pro správnou kvantifikaci regurgitace zejména po korekci vady.
Závěry: RT 3D TEE je v kombinaci s cílenými 2D řezy nejdokonalejším zobrazením mitrální chlopně. Obrazy jsou snadno interpretovatelné i při malé zkušenosti s 3D echokardiografií. Kardiochirurgovi tato modalita poskytuje možnost vidět mitrální chlopeň i ve funkci. Potřeba 3D rekonstrukce v představě vyšetřujícího a chirurga je potlačena na minimum. RT 3D TEE CFM (color flow mapping) velmi realisticky zobrazuje mitrální regurgitaci ve všech komponentách. Při použití RT 3D TEE vyšetření jsou odpovědi na základní otázky kardiochirurga většinou snadné, rychlé a kvantitativní.
Klíčová slova: 3D TEE v reálném čase – Intraoperační echokardiografie – Mitrální regurgitační vady

Nečas J, Kovalová S, Bedáňová H, et al. **The contribution of real-time three-dimensional transesophageal echocardiography to intraoperative diagnosis in mitral regurgitant lesions.** *Cor Vasa 2009;51(5):334–339.*

Aim: To introduce a novel modality, real-time three dimensional transesophageal echocardiography (RT 3D TEE), into clinical practice and to evaluate its feasibility and impact on intraoperative morphological and hemodynamic diagnosis in mitral regurgitant lesions.
Material and method: During the year 2008, a total of 88 patients were investigated intraoperatively by RT 3D TEE together with conventional 2D method. The patient group comprised 57 men and 31 women with a wide variety of mitral regurgitant lesions (predominantly degenerative and ischemic). RT 3D TEE was carried out before and repeated immediately after heart surgery. We used "live" 3D clips and targeted 2D views for morphological assessment and ultra-short recordings and reconstruction for assessing mitral regurgitation using color flow mapping (CFM). All recordings were reviewed by an echocardiographer and the operating surgeon in order to assess ECHO and anatomical agreement.

Podporováno grantem MZ ČR č. 9008-3.

Results: Very good image quality was achieved in 81 patients, fair quality in six, and poor in one patient. Identical image quality was observed in both 3D and 2D images. Full agreement between RT 3D images and surgical findings was obtained in 77 cases, while some differences were noted in 11 ones. The learning curve declined steadily over the year. RT 3D color flow mapping of regurgitant flows was excellent in all cases pointing exactly to the regurgitant orifice, showing direction and magnitude of regurgitant flow as well as the shape and behavior of the flow convergence region, which provides the best basis for quantifying mitral regurgitation.
Conclusions: RT 3D TEE in conjunction with targeted 2D cross sections provides the best depiction of mitral valve available. RT 3D images are easy to understand even without greater experience in echocardiography. The cardiac surgeon has the opportunity to see the mitral valve in function over the whole heart cycle. The need for 3D reconstruction from 2D pictures in the imagination of the echocardiographer and surgeon approaches zero. RT 3D TEE CFM optimally shows mitral regurgitation in all its components.
Key words: Real time 3D TEE – Intraoperative echocardiography – Mitral regurgitant lesions

Adresa: MUDr. Josef Nečas, CSc., CKTCH, Pekařská 53, 656 91 Brno, Česká republika, e-mail: josef_necas@hotmail.com

Úvod

Velmi cennou charakteristikou klinické echokardiografie je zobrazení srdečních struktur a krevních toků v reálném čase. To donedávna splňovala jen dvojrozměrná echokardiografie, zatímco trojrozměrná echokardiografie byla typickou „off-line“ pracující metodou a klinikům sloužila jen okrajově, navíc její rozlišovací schopnost byla nízká.

Trojrozměrná echokardiografie v reálném čase (RT 3D TEE) byla do širší klinické praxe, založené na využití komerčně dostupné technologie, zavedena v roce 2004. Technologickým podkladem bylo vyvinutí matrixové sondy se zcela novým způsobem akvizice údajů a využití velmi výkonných komerčně dostupných počítačů. Tento významný evoluční krok v echokardiografii ihned přinesl logický požadavek na vývoj transesofageální (TEE) sondy se stejnou technologií. Reakce týmů odborníků špičkových firem byla tehdy jednoznačně negativní, dokonce se jim zdálo, že ani ve velmi dlouhé časové perspektivě nelze zajistit takovou miniaturizaci, aby byla vyvinuta transesofageálně použitelná sonda. Nepředpokládaný pokrok v technologii „pure wave crystal“ a miniaturizaci výpočetních procesorů umožnil vývoj komerčně dostupné TEE sondy již v roce 2007. Takovou RT 3D TEE sondu od konce roku 2007 na CKTCH Brno vlastníme a od té doby ji soustavně využíváme, upřednostňujeme ji při vyšetřování mitrálních vad a při intraoperačním vyšetření.

Cíl projektu

Uvést do klinické praxe metodu intraoperační trojrozměrné transesofageální echokardiografie v reálném čase, porovnat ji s dosavadní dvojrozměrnou metodou, určit výhody a nedostatky morfologického hodnocení a ověřit možnosti kvantifikace mitrální regurgitace touto metodou.

Materiál a metodika

Vyšetření RT 3D TEE jsme provedli u nemocných s mitrální regurgitační vadou indikovaných k srdeční operaci, kdy na základě předoperačního transthorakálního a/nebo transesofageálního vyšetření byl předpoklad provedení záchovného kardiochirurgického výkonu. Bylo vyšetřeno 88 nemocných, 57 mužů a 31 žen ve věku od 16 do 82 let. Příčiny mitrální rgurgitace byly: degenerativní onemocnění mitrální chlopně u 36 pacientů, ischemická choroba srdeční u 25, revmatické postižení u 9, dilatace mitrálního anulu u 9, bakteriální enkokarditida u 6, vrozené postižení mitrální chlopně u dvou a paravalvární leak u jednoho nemocného. Vyšetření bylo prováděno přístrojem PHILIPS iE33 (Philips Medical Systems Andover, Ma, USA) a transesofageální matrixovou sondou X7-2T (Philips Medical Systems Andover, Ma, USA). Sonda umožňuje vyšetření 3D i 2D ve všech obvyklých modalitách. Nemocné jsme vyšetřovali v celkové anestezii v hemodynamicky stabilizovaném stavu před zahájením mimotělního oběhu. Vyšetření 2D TEE bylo provedeno obvyklým postupem a v obvyklých projekcích s digitálním záznamem smyček. Trojrozměrné morfologické vyšetření bylo provedeno jednak v zoomu 3D se zaměřením na celé mitrální ústí nebo i se zaměřením na jeho detaily metodou *„live“* s následným záznamem optimálního záběru formou „dvoucyklového klipu“, jednak metodou *„full volume“* s akvizicí čtyř srdečních cyklů v apnoi nemocného nastavené anesteziologem. Krátká rekonstrukce, trvající desítky sekund až jednotky minut, byla většinou prováděna dodatečně. Barevné mapování toků bylo provedeno metodou *„full volume CFM“* (color flow mapping) s akvizicí sedmi srdečních cyklů v apnoi nemocného. Tento záznam byl ihned rekonstruován v průběhu asi 15–20 sekund a uchován jak v pohledu z levé síně, tak z levé komory. Orientace obrazů byla jednotně prováděna v takzvaném chirurgickém pohledu, kdy při náhledu z levé síně je aorta nahoře, zadní mitrální cíp dole, anterolaterální komisura vlevo a posteromediální komisura vpravo; při náhledu z levé komory je obraz zrcadlově převrácen kolem svislé osy. Morfologie mitrální chlopně byla hodnocena jak dvojrozměrným vyšetřením, tak trojrozměrně. U trojrozměrného obrazu jsme posuzovali velikost a tvar mitrálního anulu, velikost předního a zadního cípu, morfologii jednotlivých scallopů nebo prostory mezi scallopy a obě komisury určovaly morfologické odchylky patrné z levosíňového nebo levokomorového pohledu. Na klipech s barevným mapováním toků bylo určováno umístění regurgitačního ústí, charakterizován směr a mohutnost regurgitačního toku a lokalizována a charakterizována (případně pomocí měřicí mřížky přibližně měřena) konvergenční zóna regurgitačního toku. Trojrozměrné i dvojrozměrné klipy, nebo „live“ obrazy byly předvedeny operatérovi s diagnostickými závěry. Po skončení srdeční

operace před odpojením od mimotělního oběhu bylo obdobným způsobem vyšetření zopakováno. Zvláštní zřetel byl kladen na zobrazení a hodnocení reziduální regurgitace. Po operaci byl zhodnocen soulad nebo rozdíly mezi morfologickými nálezy chirurga a nálezy získanými vyšetřením RT 3D TEE.

Výsledky

Optimální vyšetřitelnost s obrazem 3D, podobným obrazu endoskopickému, byla zaznamenána u 81 nemocných (92 %). U šesti nemocných byla kvalita obrazu přijatelná, ale neposkytla detailní informaci. U jednoho nemocného byla kvalita velmi špatná. Hodnocení kvality se shodovalo s 2D TEE obrazem.

Byly nalezeny tyto morfologické odchylky: prolaps nebo „flail" A1, A2, A3, P1, P2, P3, anterolaterální komisury, posteromediální komisury, Barlowova choroba s prolapsem více segmentů, nevyvinutí anterolaterální komisury, perforace cípu, vegetace, rozštěp předního cípu (A-V septální defekt), rozštěp zadního cípu, paravalvární a pararingální leak, vegetace na cípech (ukázky některých nálezů viz *obrázky 1–4*). Úplná shoda nálezu RT 3D TEE s nálezem chirurga byla zjištěna u 77 nemocných (88 %), rozdíly byly zjištěny v 11 případech. Učící křivku lze vyjádřit jako klesající počet neshod v jednotlivých čtvrtletích takto: I: 6/26, II: 3/21, III: 2/24, IV: 0/17.

Vyšetření RT 3D TEE CFM v pohledu z levé síně jednoznačně přesně lokalizovalo místo regurgitace v počátku regurgitačního jetu a pohled z levé komory, s cíleným ořezem stínící části levé komory, jednoznačně ukázal tvar, velikost a chování konvergenční zóny. Snímková frekvence 14–21/s zajišťovala i dobré časové rozlišení (5–7 snímků během systoly). Velikost konvergenční zóny lze pomocí měřicí mřížky přibližně změřit, a získat tak podklady ke kvantifikaci regurgitace (ukázky 3D barevného mapování u mitrální regurgitace ukazují *obrázky 5–7*).

Po záchovném výkonu na mitrální chlopni mělo nulovou nebo stopovou uzávěrovou regurgitaci 74 nemocných, bezvýznamnou regurgitaci 11 nemocných, málo významnou regurgitaci dva nemocní. Jeden nemocný měl regurgitaci významnou; ta si vyžádala další korekci, po níž zůstala minimální regurgitace.

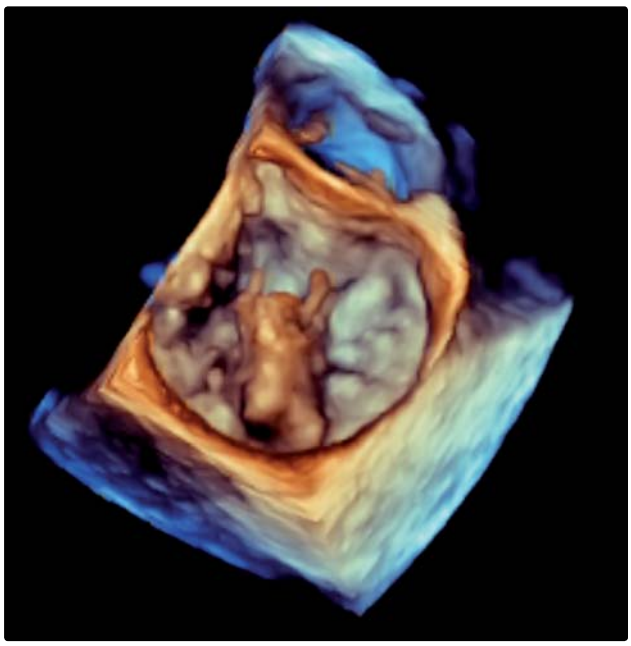

Obrázek 2 **„Flail (vyvlávání)" scallopu P2 se dvěma přerušenými šlašinkami – uprostřed dole**

Obrázek 1 **Prolaps scallopu P3 – vpravo**

Obrázek 3 **Mitrální ústí s našitým CE anuloplastickým prstencem. Perforace předního cípu u prstence – uprostřed nahoře**

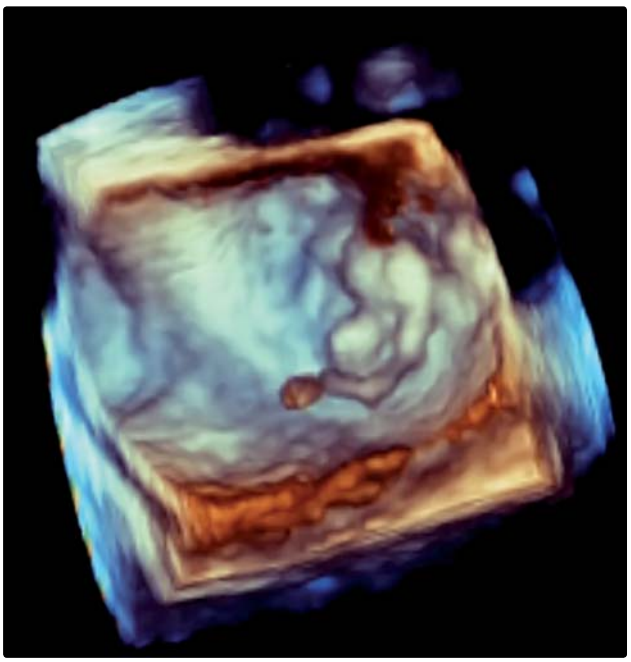

Obrázek 4 **Bakteriální endokarditida na scallopu P2 s vlající vegetací – uprostřed dole**

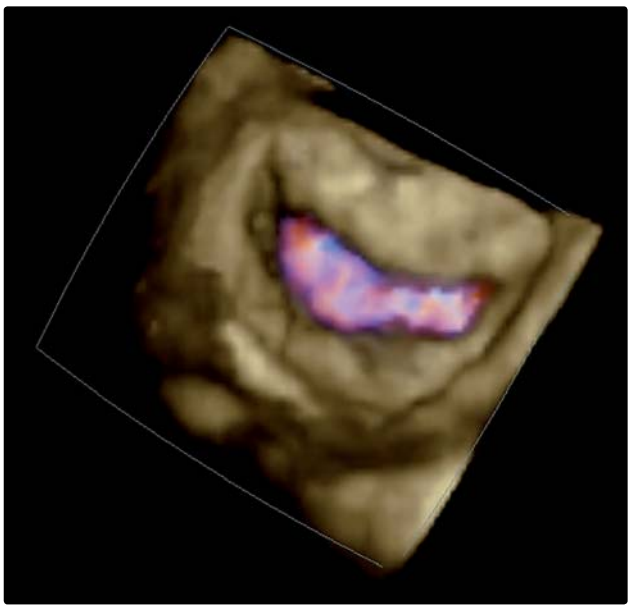

Obrázek 6 **Velká konvergenční zóna tvaru prohnutého hemielipsoidu pod mitrálním ústím (stejný nemocný jako na obrázku 5)**

Diskuse

Intraoperační dvojrozměrná transesofageální echokardiografie je dnes samozřejmou součástí mnoha kardiochirurgických výkonů, zejména záchovných operací mitrální chlopně, kde poskytuje odpovědi na zásadní otázky: „příčina mitrální regurgitace“, „lokalizace regurgitačního ústí“, „míra regurgitace“. Jde o zobrazovací metodu v reálném čase, která má vysoké časové i prostorové rozlišení. Zkušený echokardiografista dokáže s vysokou spolehlivostí diagnostikovat i složité morfologické a hemodynamické situace. Obraz 3D si rekonstruuje v představě. Tato schopnost je velmi individuální a mnohdy ani o takovou rekonstrukci nejde, ale pracujeme s naučenými a ověřenými vzorovými nálezy. V atypických situacích se můžeme dopustit chyby. Trojrozměrné zobrazování srdečních struktur a krevních toků prodělalo dlouhý, více než dvacetiletý vývoj s mnoha modifikacemi záznamu dat 3D a jejich rekonstrukcí.[1] Záznamy i rekonstrukce trvaly velmi dlouho a pro klinickou práci, kde vyšetření v reálném čase je žádoucí, tyto metody nebyly významnějším přínosem. Teprve konstrukce transthorakální matrixové sondy a vývoj velmi výkonných komerčně dostupných počítačů znamenaly průlom v technologiích 3D.[1] Matrixová sonda s 2 000–3 000 elementy scanuje vějířovitě ve dvou rovinách na sebe kolmých, a získává tak množství morfologických a barevně kódovaných dopplerovských údajů uspořádaných do pyramidovité kulové výseče.

Výkonný počítač umožňuje jednak zobrazení vymezené menší oblasti zájmu v reálném čase (*„live“*), jednak provede-

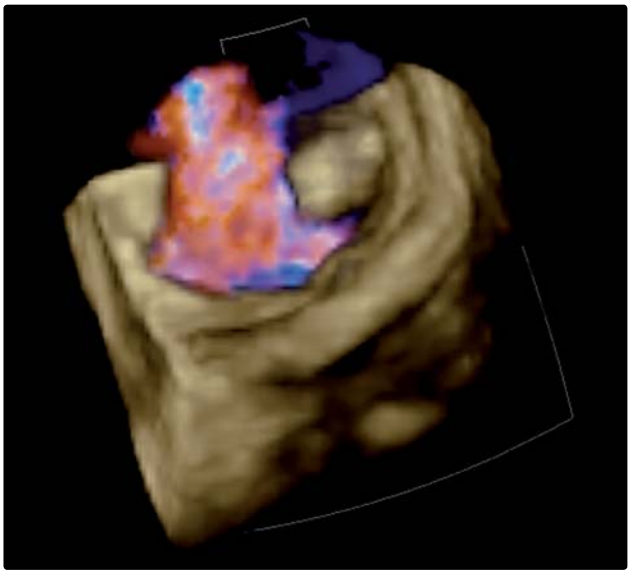

Obrázek 5 **Velký regurgitační jet v pohledu z levé síně s regurgitačním ústím ve většině koaptační zóny**

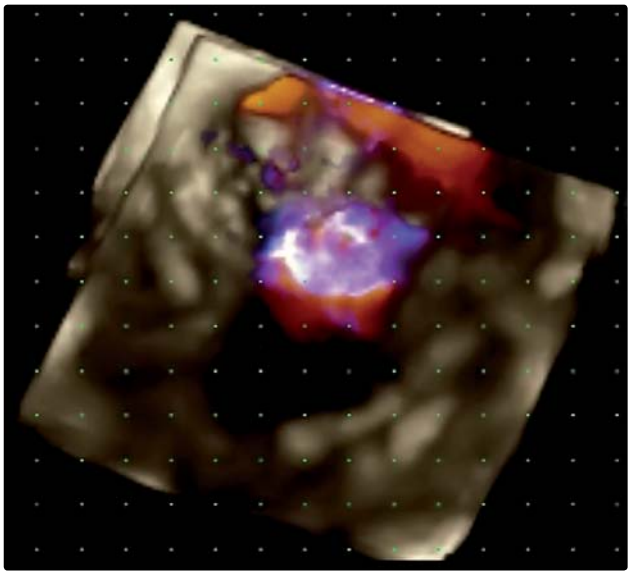

Obrázek 7 **Možnost stanovení velikosti konvergenční zóny pomocí měřicí mřížky – vzdálenost bodů 5 mm**

ní ultrakrátkého záznamu struktur (*„full volume“),* nebo barevně mapovaných toků (*„full volume CFM)* trvající jednotky sekund a ultrakrátkou rekonstrukci trvající desítky sekund až minuty. Od roku 2004 je v této podobě komerčně dostupná transthorakální RT 3D echokardiografie, kterou se soustavně zabýváme. Přes mnoho pozitivních rysů[2-4] je tato metoda poznamenána zřetelně horším časovým a prostorovým rozlišením, než jsme si navykli mít u 2D zobrazení. Požadavek vyvinutí transesofageální sondy se zobrazením RT 3D se jevil i v dlouhodobé perspektivě nereálný. Dramatický pokrok v ultrazvukové technologii v podobě „pure wave crystal“ a v miniaturizaci procesorů přinesl překvapení s vývojem komerčně dostupné sondy RT 3D TEE již v roce 2007. Od konce roku 2007 tuto sondu systematicky používáme zejména při intraoperačních vyšetřeních. Získané zkušenosti jsou vesměs velmi pozitivní a jsou spolu s některými vyhodnoceními předmětem tohoto sdělení. Počet literárních zdrojů, které se týkají RT 3D TEE je zatím velmi nízký.

Vyšetřitelnost nemocných metodou RT 3D TEE je obdobná jako u 2D TEE modality.[3] Záleží na poloze mitrálního ústí vůči sondě TEE, na velikosti levé síně a velikosti exkurzí mitrálních cípů nebo jiných pohyblivých struktur. Poloha mitrálního ústí „en face“ (rovina mitrálního anulu přibližně kolmá na centrální paprsek sondy) je zárukou optimální vyšetřitelnosti, zatímco tangenciální umístění ústí vůči sondě může znamenat velmi omezenou vyšetřitelnost.

Pohled z levé síně má logicky daleko lepší rozlišení než ze vzdálenější levé komory.

Barevné dopplerovské mapování je zmíněnými okolnostmi postiženo méně, pokud má nemocný pravidelnou akci. Umístění sondy za levou síní do určité míry ale omezuje u excentrických toků zobrazení celé trajektorie a objemu regurgitačního toku.

U záznamů *„full volume“ a „full volume CFM“* je důležitou okolností pravidelná srdeční akce. Program pak snadno a rychle složí kompozitní obraz, a to bez narušení kontinuity struktur nebo toků. Při nepravidelné akci trvá záznam déle a výsledné zobrazení má různě narušenou kontinuitu struktur a toků. I s tímto záznamem však lze většinou pracovat.

Identifikace typických struktur mitrálního ústí je snadná a nečiní obtíže, obrazy mají až endoskopickou kvalitu. [1,5,6,7-11] Vyšetřující si ale musí navyknout vizuálně cíleně hodnotit mitrální anulus, všechny tři scallopy zadního cípu, všechny tři segmenty předního cípu, obě komisury, oba prostory mezi scallopy, plochu předního i zadního cípu.

Morfologické odchylky jsou nejčastěji vidět na první pohled: prolaps části cípu, „flail“ části cípu s přerušenými a vlajícími šlašinkami, rozštěp cípu předního, rozštěp cípu zadního, destrukce části cípu, perforace cípu, vegetace přisedlé, vegetace vlající, zející ústí, srůst komisury, nevyvinutí komisury a další. Naklánění a rotace obrazu 3D různými směry zlepšují trojrozměrný vjem a někdy pomohou odhalit nálezy překryté jinou strukturou, zejména prolabujícím cípem. Podobně cílené oříznutí obrazu 3D umožní pohledy jinak nedostupné – například velikost regurgitačního ústí pod prolabujícím skalopem.

Zobrazitelnost subvalvárních struktur – šlašinek a papilárních svalů – je horší než struktur patrných z levé síně.

V částech chlopně se zjištěnou patologií je pak účelné provést i cílené řezy 2D nebo multiplanární rekonstrukci 3D, což navíc umožňuje provést měření, která jinak dosud v obraze 3D (kromě použití měřicí mřížky) nejsou možná. Zmíněnou měřicí mřížku použijeme k měření struktur tak, že je nejprve umístíme paralelně s frontální rovinou. Mřížka představuje čtvercovou síť bodů se vzdáleností 2–10 mm a velikost struktur „měříme“ odhadem v porovnání se stranou čtverce mřížky.

Barevné mapování toků je silnou stránkou RT 3D TEE. Zatím ho nemáme k dispozici v „live“ podobě, záznam a rekonstrukce však zaberou jen asi 20 sekund. Záznam lze zobrazit s ponecháním anatomických struktur v obraze nebo s jejich potlačením. Vyšetřující se může zaměřit na regurgitační jet(y) a v pohledu z levé síně identifikovat umístění jeho (jejich) začátku, mohutnost, směr a změny v průběhu systoly, a to současně v celém mitrálním ústí a v zachycené části levé síně.[1,12-14] Při pohledu z levé komory s jejím cíleným ořezem se zase zřetelně zobrazí konvergenční zóna(y), její (jejich) lokalizace, tvar, velikost a změny v průběhu systoly. Použití měřicí mřížky nás přiblíží ke kvantifikaci regurgitace, musíme se však umět vyhnout některým úskalím a překážkám. Proti transthorakální RT 3D echokardiografii má modalita RT 3D TEE výrazně vyšší časové i prostorové rozlišení. Barevné dopplerovské mapování je velmi citlivé a neunikne mu ani minimální regurgitace včetně „stehových kanálků“.

Po zácviku echokardiografistů a chirurgů nabývá metoda vyšetření RT 3D TEE na oblibě pro svou přehlednost a míru informací poskytovaných koncentrovaně a v krátkém čase.[1,4,6,7] Algoritmus intraoperační RT 3D TEE se zatím vyvíjí; je pravděpodobné, že nejvhodnějším postupem bude zobrazení mitrálního ústí *„live“* a ve *„full volume CFM“* ze síňového a komorového pohledu a následné doplnění cílenými 2D řezy nebo multiplanárními rekonstrukcemi a měřeními.

Závěry

RT 3D TEE je novou echokardiografickou metodou, která je v kombinaci s cílenými 2D řezy nejdokonalejším zobrazením mitrální chlopně v reálném čase.

Obrazy jsou snadno interpretovatelné i při malé zkušenosti s 2D i 3D echokardiografií.

Kardiochirurgovi tato modalita poskytuje možnost vidět mitrální chlopeň při funkci.

Potřeba 3D rekonstrukce v představě vyšetřujícího nebo chirurga je potlačena na minimum a cílené 2D řezy jsou snadno srozumitelné. Komunikace mezi echokardiografistou a kardiochirurgem je velmi zlepšená.

Metoda RT 3D TEE CFM velmi realisticky zobrazuje mitrální regurgitaci ve všech komponentách: konvergenční zónu, vena contracta, regurgitační jet. Jeví se, že zobrazení a měření definované konvergenční zóny je cestou ke spolehlivé kvantifikaci aktuální regurgitace.

Při použití RT 3D TEE vyšetření jsou odpovědi na základní otázky kardiochirurga většinou snadné, rychlé a kvantitativní.

Literatura

1. Lang RM, Mor-Avi V, Sugeng L, Nieman PS, Sahn DJ. Three-dimensional echocardiography: the benefits of the additional dimension. J Am Coll Cardiol 2006;48:2053–69.
2. Gutiérrez-Chico JL, Zamorano Gómez JL, Rodrigo-López JL, et al. Accuracy of real-time 3-dimensional echocardiography in the assessment of mitral prolapse. Is transesophageal echocardiography still mandatory? Am Heart J 2008;155:694–8.
3. Hirata K, Pulerwitz T, Sciacca R, et al. Clinical utility of new real time three-dimensional transthoracic echocardiography in assessment of mitral valve prolapse. Echocardiography 2008;25:482–8.
4. Agricola E, Oppizzi M, Pisani M, Maisano F, Margonato A. Accuracy of real-time 3D echocardiography in the evaluation of functional anatomy of mitral regurgitation. Int J Cardiol 2008;127:342–9.
5. Scohy TV, Ten Cate FJ, Lecomte PV, et al. Usefulness of intraoperative real-time 3D transesophageal echocardiography in cardiac surgery. J Card Surg 2008;23:784–6.
6. Sugeng L, Shernan SK, Weinert L, et al. Real-time three-dimensional transesophageal echocardiography in valve disease: comparison with surgical findings and evaluation of prosthetic valves. J Am Soc Echocardiogr 2008;21:1347–54.
7. Jungwirth B, Mackensen GB. Real-time 3-dimensional echocardiography in the operating room. Sem Cardiothorac Vasc Anesth 2008;12:248–64.
8. Shiota T. 3D echocardiography: The present and the future. J Cardiol 2008; 52:169–85.
9. Manda J, Kesanolla SK, Hsuing MC, et al. Comparison of real time two-dimensional with live/real time three-dimensional transesophageal echocardiography in the evaluation of mitral valve prolapse and chordae rupture. Echocardiography 2008;25:1131–7.
10. Uno K, Takenaka K, Ebihara A, et al. Value of live 3D transoesophageal echocardiography in the diagnosis of mitral valve lesions. Eur J Echocardiogr 2008; *Epub ahead of print*.
11. Pothineni KR, Inamdar V, Miller AP, et al. Initial experience with live/real time three-dimensional transesophageal echocardiography. Echocardiography 2007;24:1099–104.
12. Ziegler A, Jander N, Guenkel L, Keyl C. Intraoperative localization of paravalvular mitral prosthetic regurgitation by 3-dimensional color-flow transesophageal echocardiography. J Cardiothorac Vasc Anesth 2008;22: 435–7.
13. Karthik S, Sundar S, Lerner A, Panzica P, Subramaniam B, Mahmood F. Intraoperative assessment of perivalvular mitral regurgitation: utility of three-dimensional echocardiography. J Cardiothorac Vasc Anesth 2008;22:292–8.
14. Fischer GW, Adams DH. Real-time three-dimensional TEE-guided repair of a paravalvular leak after mitral valve replacement. Eur J Echocardiogr 2008;9:868–9.

Došlo do redakce 29. 1. 2009
Přijato po úpravách 25. 3. 2009